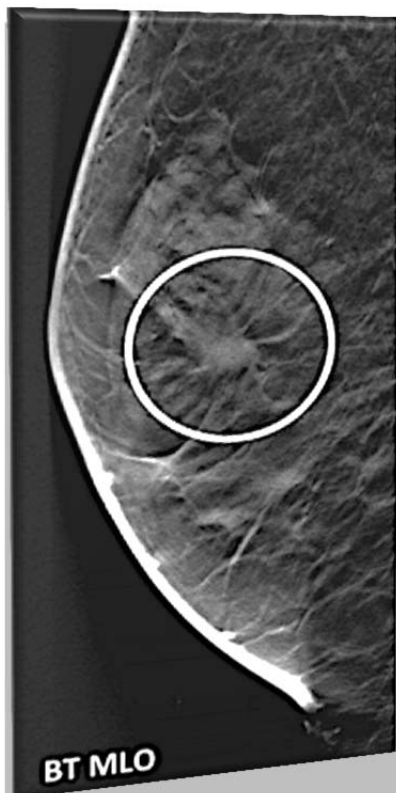




Région de la Capitale-Nationale

## Point sur la tomosynthèse en dépistage du cancer du sein



© The Author 2010. Published by Oxford University Press. *Radiat Prot Dosimetry*. 2010 Apr-May; 139(1-3): 113–117. Published online 2010 March 12.

La mammographie conventionnelle (film-écran ou numérique) demeure le seul examen de dépistage reconnu dans le cadre du PQDCS.

(Avis émis par le ministère de la Santé et des Services sociaux (MSSS), février 2013)

En novembre 2013, la Direction québécoise de cancérologie du MSSS a mandaté l'Institut national d'excellence en santé et services sociaux (INESSS) pour produire un rapport sur la tomosynthèse.

- Le rapport de l'INESSS, qui a été publié en juillet 2014<sup>1</sup>, confirme la conclusion mentionnée dans notre bulletin de février dernier, soit que : « Pour le moment, la tomosynthèse est une technologie prometteuse, mais non acceptable pour l'utilisation à grande échelle. »

### 1. Caractéristiques de la tomosynthèse

- La tomosynthèse est une nouvelle technologie d'imagerie du sein. L'appareil de tomosynthèse a un tube à émission de rayons X qui n'est pas fixe. Il peut également effectuer un arc de cercle de 15 à 45 degrés permettant la prise de plusieurs clichés sous différents angles. L'ordinateur génère alors une image tridimensionnelle (3D) de la glande mammaire à partir des différents plans obtenus, un peu comme le ferait un appareil à tomographie axiale (CT-scan)<sup>2</sup>. L'appareil de tomosynthèse peut aussi réaliser une mammographie conventionnelle de type DR (mammographie numérique directe).
- En diagnostic, la tomosynthèse peut être demandée en examen additionnel au lieu d'une compression.

### 2. Avantages estimés de la tomosynthèse\*

- Une diminution des examens complémentaires subséquents (faux positifs).
- Une rapidité à préciser le caractère malin ou bénin d'une lésion suspecte (spécificité).
- Un meilleur diagnostic et meilleur taux de détection, particulièrement pour les seins denses. La mammographie conventionnelle ne génère que des images 2D. Les tissus mammaires denses peuvent dissimuler des anomalies, le cancer pourrait ainsi ne pas être repéré.
- Une lecture plus facile pour les radiologistes.

### 3. Inconvénients de la tomosynthèse

- La prise d'images 3D émet plus de radiations qu'une mammographie conventionnelle, sans toutefois dépasser les normes recommandées.
- Une absence de normes de qualité professionnelles liées à ce type d'appareil.
- Un temps de lecture plus long pour les radiologistes.

\* **Des données probantes limitées** indiquent que le recours à la tomosynthèse jumelée à la mammographie se traduit par des taux supérieurs de détection et des taux inférieurs de rappel par rapport à la mammographie seule. Cette baisse des taux de rappel est plus marquée chez les femmes de moins de 50 ans et chez celles qui présentent des seins denses<sup>3</sup>.

Agence de la santé  
et des services  
sociaux de la Capitale-  
Nationale  
**Québec**

1. <https://www.inesss.qc.ca/publications/publications/publication/la-tomosynthese-mammaire-numerique.html>

2. Jay A Baker, Joseph Y. Lo. Breast Tomosynthesis : State-of-the-Art and Review of the Literature. *Academic Radiology*, Vol. 18, No 10, October 2011; 1298-1310.

3. Digital tomosynthesis for the screening and diagnosis of breast cancer : A review of the diagnostic accuracy. 26 september 2013. (CADTH)